Myokarditis/Sport

I. Klinik und Symptome (CAVE – sehr variabel)

1. Plötzliche, unerklärliche Erschöpfung, Müdigkeit, Muskelschmerzen, Kopfschmerzen, Fieber
2. Erhöhter Puls in Ruhe und unter Belastung (teilweise nur um 10 Schläge/min erhöht), Arrhythmien (vermehrte Extraschläge, Palpitationen, Herzrasen)
3. Diffuse Brustschmerzen

II. Diagnostik (Cave - kann bis auf MRT komplett unauffällig sein)

1. Ruhe EKG (Herzfrequenz, ST-Strecken, T-Wellen Inversion, VES/SVES, Arrhythmien)
2. 24h LZ EKG (Beurteilung der Arrhythmielast)
3. Labor
   a. Troponin, CK,CK-MB, Myoglobin (sportbedingt erhöhte Werte sollten sich 48h nach Belastung normalisiert haben)
   b. NT-pro BNP
   c. CRP, BSG, PCT, BB (Leukozyten), (keine Virusserologie aufgrund von falsch- negativen Befunden)
4. TTE (Frage PE, regionale/ globale Dysfunktion, bitte mit LV Strain), zur weiteren Differenzierung von ggf. WBS auch Stress TTE
5. Spiroergometrie (wenn möglich Radergometer zur besseren Bewertung des Herzrhythmus, belastungsassoziierte VES/HRST, VO2Peak/max, subjektives Gefühl während der Belastung)
6. Ggf. MRT – T1/T2 Wichtung, Ödem, Dimensionen, LV-EF,
   Late Enhancement (->Größe, Muster, Verteilung)
   (CAVE – LE ist nicht pathognomonisch für Myokarditis sondern unspezifisch und im Kontext zu bewerten (in 12% aller mittelalten Sportlern gefunden))

III. Indikationen zur Myokardbiopsie

1. Akute Myokarditis mit akuter LV-Dysfunktion/kardiogener Schock [Klasse I]
   (DD Riesenzellmyokarditis, eosinophile Myokarditis)
2. Arrhythmien u./o. reduzierte LVEF trotz 3- monatiger Herzinsuffizienz Therapie [Kasse IIa]

Weiteres Vorgehen in Anlehnung an den unten aufgeführten Flowchart und nach Diskussion im Sport Team.

Quellen und Literaturempfehlungen:

1. Halle M, Binzenhöfer L, Mahrholdt H, Johannes Schindler M, Esefeld K, Tschöpe C. Myocarditis in athletes: A clinical perspective. Eur J Prev Cardiol 2020. https://doi.org/10.1177/2047487320909670
2. Eichhorn C, Bière L, Schnell F, Schmied C, Wilhelm M et al. Myocarditis in Athletes is a Challenge: Diagnosis, Risk Stratifikation and Uncertainties. JACC Cardiovasc Imaging 2020;13:494-507 https://doi.org/10.1016/j.jcmg.2019.01.039.
3. Pelliccia A, Solberg EE, Papadakis M, Adami PE, Biffi A, Sharma S. Recommendations for participation in competitive and leisure time sport in athletes with cardiomyopathies, myocarditis, and pericarditis: position statement of the Sport Cardiology Section of the European Association of Preventive Cardiology (EAPC) Eur Heart J 2019;40:19-33 https://doi.org/10.1093/eurheartj/ehy730

HDZ-NRW

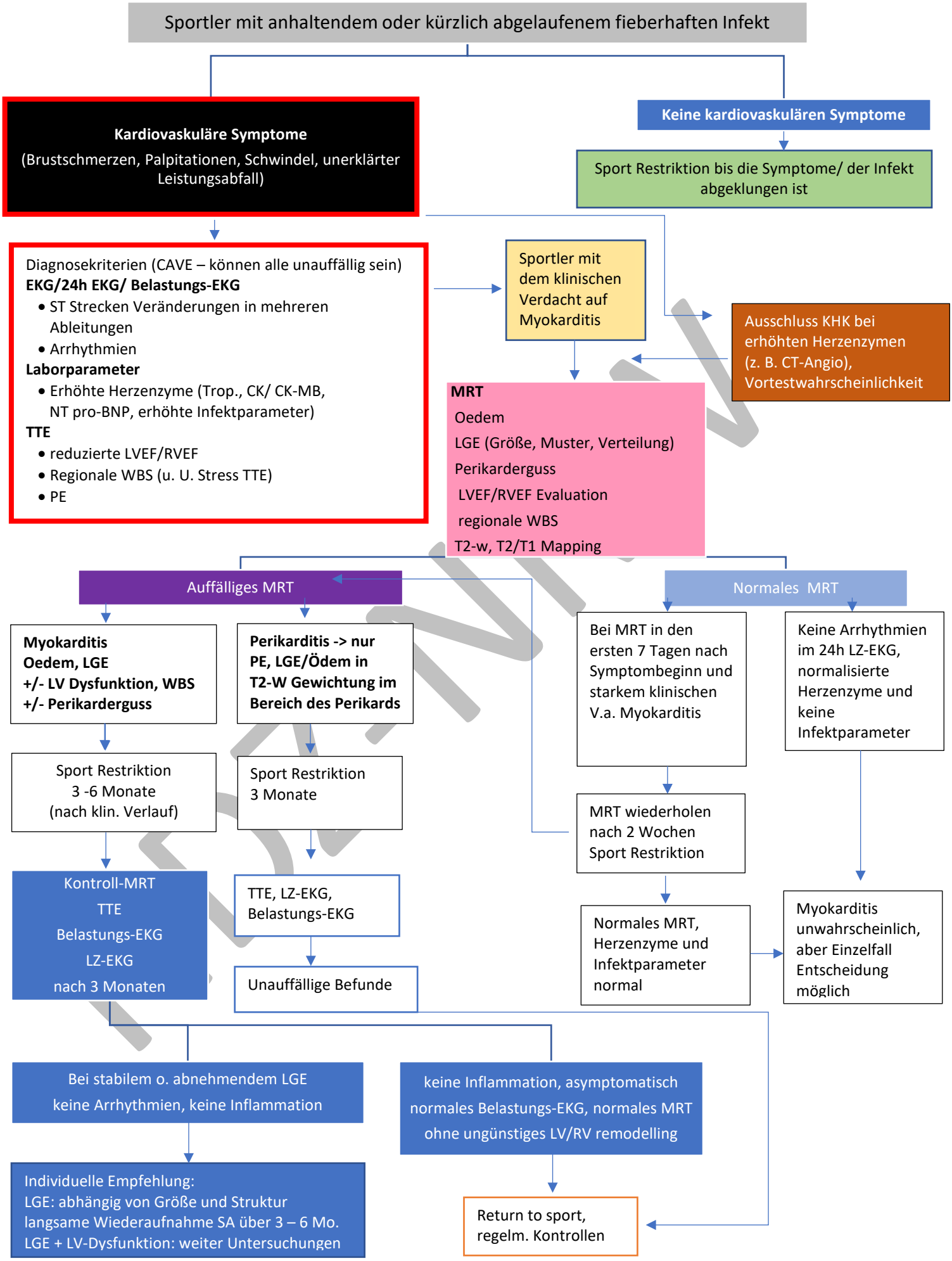

Modifiziert nach Eichhorn C. et al. JACC Cardiovasc Imaging 2020;13: 494-507.